

## İzole retroperitoneal kist hidatik

*Isolated retroperitoneal cyst hydatid*

M. Şahin Bağbancı<sup>1</sup>, Mümtaz Dadalı<sup>1</sup>, R. Samet Çetinkaya<sup>1</sup>, Ayhan Karabulut<sup>1</sup>, Asuman Kilitci<sup>2</sup>, M. Levent Emir<sup>1</sup>

<sup>1</sup> Ahi Evran Üniversitesi Eğitim ve Araştırma Hastanesi, Üroloji Kliniği, Kırşehir, Türkiye

<sup>2</sup> Ahi Evran Üniversitesi Eğitim ve Araştırma Hastanesi, Patoloji Kliniği, Kırşehir, Türkiye

Geliş tarihi (Submitted): 06.03.2017

Kabul tarihi (Accepted): 14.04.2017

### Yazışma / Correspondence

Uz. Dr Asuman Kilitci

Kervansaray Cad. Ahi Evran  
Üniversitesi Eğitim ve Araştırma  
Hastanesi, Patoloji Kliniği, Kırşehir,  
Türkiye

Tel: 0507 955 3256.

E-mail: dr.asuk@gmail.com

### Özet

Kist hidatik, ekinokokkus granulosus'a bağlı olarak oluşan ve hayvancılıkla uğraşan toplumlarda sık görülen, genellikle karaciğer ve akciğer yerleşimli kistik bir hastalıktır. Bu hastalık seyrek olarak diğer organlar ve vücut boşluklarında da görülebilir. Biz bu yazıda izole retroperitoneal kist hidatikli bir olguyu sunuyoruz.

**Anahtar Kelimeler:** ekinokokkus granulosus, kist hidatik, retroperitoneal

### Abstract

Hydatid cyst is a cystic disease usually associated with liver and lung, which is common in societies engaged in animal husbandry due to echinococcus granulosus. This disease is rarely seen in other organs and body cavities. In this article we present a case of isolated retroperitoneal hydatid cyst.

**Keywords:** echinococcus granulosus, hydatid cyst, retroperitoneal

Çıkar çatışması: Yoktur.

Bu makalenin bir bölümü Eylül 2016'da Köln'de düzenlenen XXXI. Uluslararası Patoloji Akademisi Uluslararası Patoloji Kongresi ve 28. Avrupa Patoloji Kongresinde sunulmuştur.

## Giriş

Kist hidatik, ekinokokkus granulosus tarafından oluşturulan ve hayvanlardan insanlara geçen zoonotik bir enfestasyondur. Gelişmekte olan ülkelerde ve hayvancılıkla uğraşan toplumlarda daha sık görülür. Genellikle karaciğere ve akciğere yerleşmekle birlikte nadiren başka organlarda veya vücut boşluklarında da görülebilir. Biz burada oldukça nadir görülen izole retroperitoneal kist hidatikli bir olguyu literatür bilgileri eşliğinde sunduk.

## Olgu Sunumu

33 yaşında erkek hasta altı aydır olan ve ara ara tekrarlayan sağ yan ağrısı, bulantı ve kusma şikayetleriyle polikliniğimize başvurdu. Hasta, hayvancılıkla uğraşmaktaydı. Fizik muayenesinde anlamlı bir bulguya rastlanmadı. Yapılan ilk değerlendirmesinde; tüm abdominal ultrasonografisinde (USG) sağ böbrek üst pol komşuluğunda 8x7 cm boyutlarında böbrekle ilişkisi tam olarak tanımlanamayan, içi heterojen kistik bir oluşum izlendi (Resim 1). Hastadan kist hidatik ön tanısıyla serumda ekinokok indirekt hemaglutinasyon antikorunu (IHA) çalışıldı ve sonucu negatif geldi. Hastanın tüm abdominal bilgisayarlı tomografisinde (CT) sağ sürrenal lojda ve sağ böbrek üst polü komşuluğunda, komşu karaciğer parankimine bası etkisi izlenen yaklaşık 78x70 mm boyutlu, cidarında minimal kalsifikasyon izlenen ekspansil kistik lezyon izlendi (Resim 2). PA Akciğer grafisinde ve Toraks tomografisinde patolojik bir bulguya rastlanmadı.

Hastaya retroperitoneal kist hidatik ön tanısıyla eksplorasyon planlandı. Sağ flank insizyonla retroperitoneal bölgeye ulaşılarak böbrek üst polü komşuluğunda yaklaşık 8x9cm'lik, kalın duvarlı kitleye ulaşıldı. Kitlenin, sağ sürrenal glandla çok yakın komşulukta olduğu ancak buradan kaynaklanmadığı tespit edildi. Kitle, etraf dokularından disseke edildi ve net olarak ayrı bir damarlanmasının olmadığı görüldü. Kitle insize edildi ve makroskopik olarak ne olduğu tam anlaşılamayan nekrotik içerik boşaltıldı. Daha sonra komplet eksizyon yapılarak kitle dışarı alındı (Resim 3). Operasyon alanı %3'lük NaCl çözeltisi ve batikonla yıkandı ve işleme son verildi.

Çıkarılan materyalin patolojik incelemesinde lenfosit ve plazmosit infiltrasyonu odakları içeren kist hidatiğin fibröz çeperi yapısı ile yaygın koagülasyon nekrozu, hemoraji, hyalinizasyon ve kalsifikasyon gösteren reaktif membrani izlenmiştir. Nekrotik materyal içerisinde para-

zite ait yapılar gözlenmiştir. Bu bulgular eşliğinde olguya geç dönem kist hidatik tanısı konuldu (Resim 4).

## Tartışma

Kist hidatik, ekinokokkus granulosus tarafından meydana getirilen, hayvanlardan insanlara geçen paraziter bir hastalıktır. Akdeniz ülkelerinde, Asya, Ortadoğu, Doğu Afrika, Avustralya, Yeni Zelanda ve Güney Amerika'nın güney kesimlerinde endemiktir (1). Dünya sağlık örgütünün açıkladığı verilere göre Türkiye'de kist hidatik görülme sıklığı 4.4/100000'tür. Kadın ve erkeklerde görülme oranı çalışmalara göre değişmektedir. İkinci ve altıncı dekadlar arasında daha sık görülür. Yapılan bir çalışmada kist hidatikli vakaların %82'sinin çoban, %7.8'inin çiftçi olduğu saptanmıştır (2). Bizim olgumuz yaklaşık 15 yıldır çobanlık yapmaktaydı.

Karaciğer en sıklıkla tutulan organdır (52-77%) ve bunun nedeni vücuda ince barsaklardan giren parazitin ilk olarak portal venle karaciğere ulaşmasıdır (3). İkinci en sık tutulan organ ise akciğerlerdir (10-40%). Ekstrahepatik ve ekstrapulmoner tutulumlar ise nadirdir. Periton, retroperiton, böbrekler, dalak, beyin, kaslar, kemikler, kalp, pankreas, overler ve tiroid nadiren tutulan organlardır (4). Retroperitoneal kist hidatik genellikle hepatik kist rüptürüne sekonder veya cerrahi inokulasyona bağlı gelişir. İzole retroperitoneal kist hidatik karaciğer ve akciğeri bypass eden protoskoleksin hematojen disseminasyonu veya gastrointestinal sistemden lenfatik taşınımıyla oluşur (5,6,7). İzole retroperitoneal kist hidatik, kist hidatikli olguların yalnızca 1,2%'sini oluşturur (4). Bizim olgumuzda saptanan kist hidatik izole olarak retroperitoneal bölgede lokalizeydi.

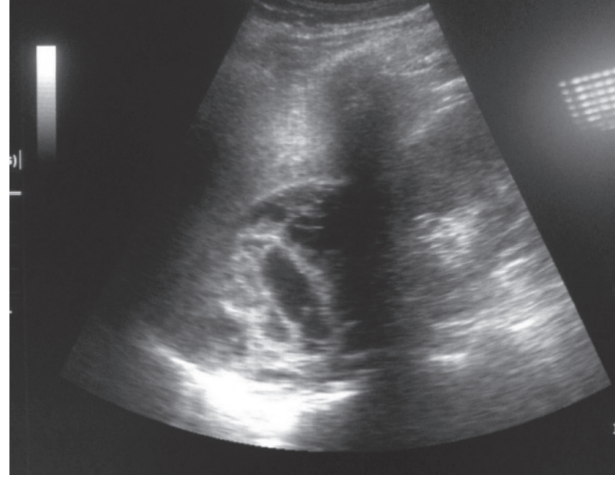
Kist hidatiğin kliniği çeşitlilik gösterebilir. Klinik semptomlar tutulan organa, kistin boyutu ve diğer organlarla olan komşuluğuna bağlıdır. Kistin rüptürü sonucunda anafaksi, astım, sekonder membranöz glomerülopati görülebilir. Hastalar büyümüş bir kiste bağlı mekanik bası semptomlarıyla veya kistin rüptürü sonucu akut hipersensitivite reaksiyonu gibi farklı semptomlarla başvurabilir. Bizim olgumuzda büyümüş kiste bağlı olarak son 6 aydır olan, sağ lomber bölgede künt vasıflı ağrı mevcuttu.

Kist hidatik tanısında laboratuvar testleri, görüntüleme yöntemlerine yardımcı olarak kullanılmaktadır. Bir çalışmada 120 kist hidatikli hastanın %61'inde CT ile doğru tanı konulabildiği ve seroloji ile kombine edildiğinde bu

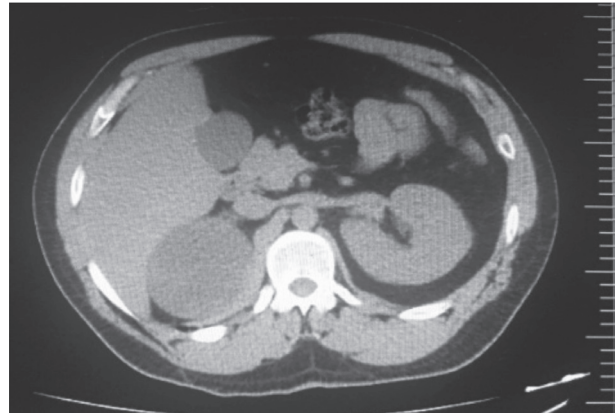
oranın %94'e yükseldiği belirlenmiştir (8). Kist hidatikte IgG elisa, indirekt hemaglutinasyon testi (IHA), immünofloresan antikor testi (IFA), immünelektroforez ve western blot testleri tanısal testler olarak kullanılır. Kist hidatikli olgularda 23,1% oranında IHA negatif gelebilir (4). Aynı çalışmada retroperitoneal kist hidatikli olgularda 25% oranında IHA negatifliği görülmüştür. IHA ile tanı, dolayışında bulunan antijenler ile antikor birleşmesi sonucu immün kompleks oluşumuna dayanır ve serbest halde çok az antijen bulunması yalancı negatif serolojiden sorumlu tutulur (9). Bizim hastamızda operasyon öncesinde çalışılan IHA testi negatif gelmiştir ve kesin tanı patolojik olarak konulmuştur.

Kist hidatiğin medikal tedavisinde albendazol, mebendazol, praziquantel ve ivermektin gibi antiparaziter ilaçlar kullanılmaktadır. Bunlar arasından en sık kullanılan farmakolojik ajan albendazoldur. Medikal tedavi opere edilemeyecek, multiple kisti bulunan, iki veya daha fazla organ tutulumu olan ve peritoneal kisti olan olgularda endikedir. Bir diğer kullanım endikasyonu ise cerrahi öncesi kullanımla nüks oranını azaltmaktır. Kist hidatik tedavisi için albendazolun oral dozu 10-15 mg/kg/gündür. Etkin bir tedavi için bir ay kullanılıp 14 gün ara verilerek 3-6 defa bu döngünün tekrarlanması gerekir (10). Çok merkezli bir araştırmada albendazolün etkinliği Avrupa'da % 76.3, ABD'de %53, Avusturalya'da %47 olarak bildirmiştir. Serinin genelinde etkinlik % 71.5' tur. Sonuçlardaki farklılıkların sebebi çalışmalarda farklı protokollerin uygulanmasıdır. Avrupa kaynaklı 29 hastayı kapsayan bu çalışmada nüks oranı %13.8 bulunmuştur (11). Preoperatif benzimidazollerle tedavinin kisti yumuşattığı böylelikle intrakistik basıncı düşürerek endokistin daha kolay rezeksiyonunun sağlandığı bildirilmiştir. Albendazol veya mebendazol tedavisi en az preoperatif 4 gün önce başlanıp postoperatif albendazol için 1 ay mebendazol için 3 ay sürdürüldüğünde rekürrens riski azalır (10). Biz olgumuzda preoperatif bir hafta albendazol tedavisi verdik ve postoperatif üç ay albendazol tedavisi verdik.

Kist hidatiğin tedavisi için kabul edilen en geçerli yöntem cerrahidir. Buradaki hedef perikist dokusuyla birlikte tüm paraziter elemanların çıkarılmasıdır. Cerrahi tedavide perkütan, laparoskopik ve açık cerrahi girişim seçenekleri mevcuttur. Güncel cerrahi tedavi yöntemleri konservatif ve radikal olarak ikiye ayrılırlar. Konservatif

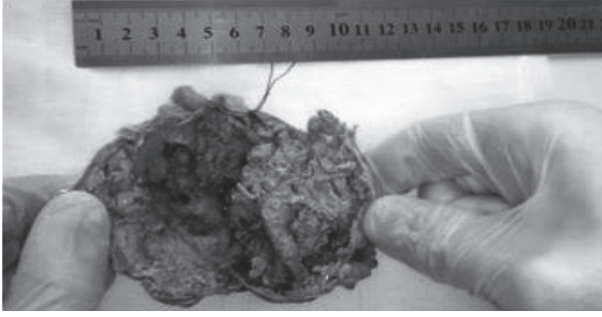


Resim 1: Kistin USG görüntüsü.

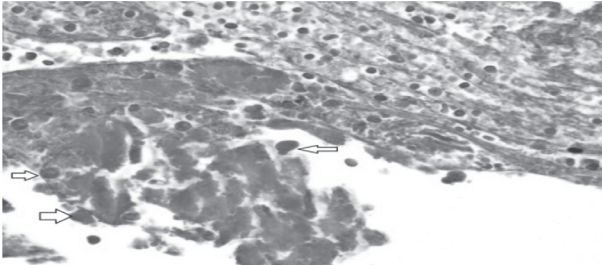


Resim 2: Kistin BT görüntüsü.

veya radikal cerrahi yöntemlerden hangisinin seçileceğine kistin sayısı, lokalizasyonu, yerleşim yeri, evresi, hastanın yaşı ve genel durumu gibi parametrelere bakılarak karar verilir. Konservatif tedavinin esası, kistin boşaltılması, skolekslerin ve kız veziküllerin saçılmasının önlenmesi, hastalığa neden olan çimlenme zarının çıkarılması, kist boşluğu içinde kalabilecek canlı skolekslerin öldürülmesi ve kalan kist boşluğunun kapatılmasıdır. Radikal cerrahi tedavi ise kistin tüm tabakaları ile birlikte çıkarılmasıdır (12). Kist hidatik cerrahisinde görülebilecek en önemli komplikasyonlardan biri anafloktoid reaksiyondur. Cerrahi sırasında antijenik kist sıvısının ve skolekslerin yayılımını önlemek için çok dikkatli hareket edilmelidir. Olgumuzda kistin retroperitoneal yerleşimli oluşu ile retroperitoneal cerrahi yaklaşımın tercih edilmesi ve preop tanı konulamamış olması nedeniyle kist açılarak



Resim 3: Eksizyone edilmiş kist ve içeriği.



Resim 4: Ok ile işaretli skoleksler.

içerik dikkatlice boşaltıldı. Transperitoneal yaklaşımlarda kist içeriğinin açılması sonucu peritoneal enfeksiyon riski artmaktadır. Bu olguda hasta yaşının genç olması, kistin retroperitoneal bölgede tek ve semptomatik olması sebebiyle içerik boşaltıldıktan sonra total kistektomi yapmayı tercih ettik.

Kist hidatik tedavisinde nüksler daha çok konservatif tedaviler sonucu görülmektedir. Mümkün olan bir çok tedaviye rağmen kist hidatik cerrahisi sonrası temel problemlerden biri %4,6-22 arasında görülen rekürrens oranıdır. Rekürrensin temel sebepleri canlı parazitlerin mikroskopik yayılımı, kist dokularının tam olarak kaldırılmaması ve rezidüel kist duvarı kalmasıdır. Radikal cerrahi girişimle intakt olan kist tam olarak rezeke edilirse rekürrens görülmeceği raporlanmıştır (13). Rekürrensler uzun yıllar sonra ortaya çıkabileceği için medikal tedavinin etkinliğinin doğruluğunu değerlendirmek güçtür ve bundan dolayı takip süresi mümkün olduğunca uzun olmalıdır (14).

Kist hidatik özellikle endemik bölgelerde hayatı tehdit edici bir hastalıktır. Farklı yerleşim yerleri ve asemptomatik seyrebilmesi tanıda zorluğa neden olur. Tanı konulmuş olgularda doğru cerrahi ve medikal yaklaşım seçeneği değerlendirilmeli ve hastalık tedavi edildikten sonra düzenli izlem ile olası nüksler yakın takip edilmelidir.

## Kaynaklar

1. Akiñoğlu A , Bilgin I , Erkoçak EU Surgical management of hydatid disease of the liver. *Can J Surg* 1985;28:171-4.
2. Wang QH , Shang WJ , Zhao CT ve ark. Epidemic status of echinococcosis in gannan tibetan autonomous prefecture of gansu province during 2007-2011. *Chinese Journal of Parasitology & Parasitic Diseases* 2015;33:45-48.
3. Sayek I, Tirnaksız MB, Doğan R. Cystic hydatid disease: Current trends in diagnosis and management. *Surg Today* 2004;34:987-96.
4. Akcam AT, Ulku A, Koltas IS ve ark. Clinical characterization of unusual cystic echinococcosis in southern part of Turkey. *Ann Saudi Med* 2014;34:508-16.
5. Angulo JC, Escribano J, Diego A, Sanchez-Chapado M. Isolated retrovesical and extrarenal retroperitoneal hydatidosis: clinical study of 10 cases and literature review. *J Urol* 1998;159:76-82.
6. Prousalidis J, Tzardinoglou K, Sgouradis L, Katsos C, Aletras H. Uncommon sites of hydatid disease. *World J Surg* 1998;22:17-22.
7. Tan MO, Emir L, Germiyanoglu C, Uygur C, Altug U, Erol D. Isolated renal and retroperitoneal hydatid cysts. *Int Urol Nephrol* 2000;32: 41-46.
8. Di Palma A, Ettore GC, Scapati C. The role of computerized tomography in the diagnosis of hydatid disease. *Radiol Med* 1991;82:430-6.
9. Gottstein B. An immunoassay for the detection of circulating antigens in human echinococcosis. *Am J Trop Med Hyg* 1984; 33:1185-91.
10. Teggi A, Lastilla MG, De Rosa F. Therapy of human hydatid disease with mebendazole and albendazole. *Antimicrobial agents and chemotherapy* 1993; 37: 1679-84.
11. Horton RJ. Albendazole in treatment of human cystic echinococcosis: 12 years of experience. *Acta Trop* 1997;64:79-93.
12. Yetim İ, Erzurumlu K. Current approaches in treatment of hydatid cysts of liver journal of clinical and analytical medicine 2013;4: 64-71.
13. Sielaff TD, Taylor B, Langer B. Recurrence of hydatid disease. *World J Surg* 2001;25:83-6.
14. El-Tahir MI, Omojola ME, Malatani T, Al-Saigh AH, Ogunbiyi OA. Hydatid disease of the liver: evaluation of ultrasound and computed tomography. *Br J Radiol* 1992;65:390-2.